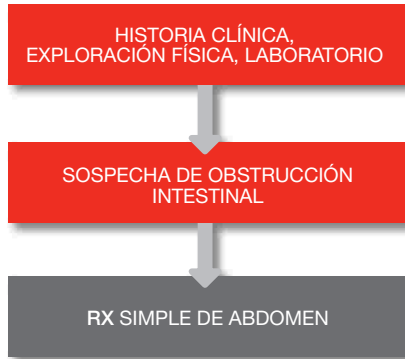



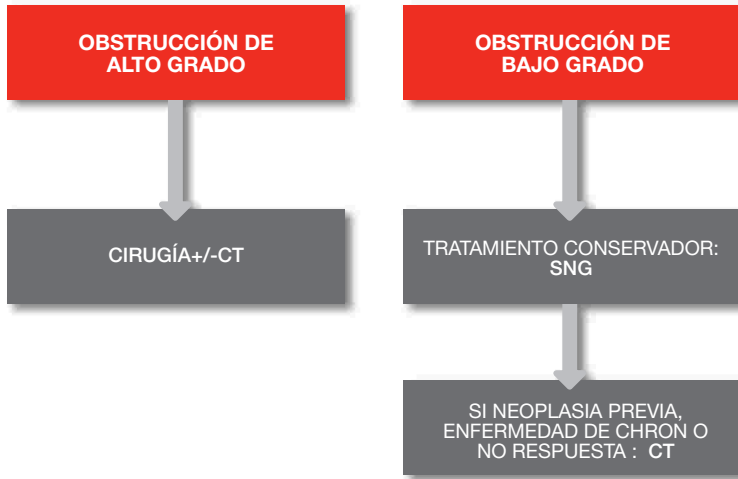
Radiología de las urgencias abdominales II.

Dr. Antonio Barbosa
Hospital La Moraleja. Madrid.

ALGORITMO DIAGNÓSTICO



ALGORITMO DIAGNÓSTICO



SIGNOS RADIOLÓGICOS

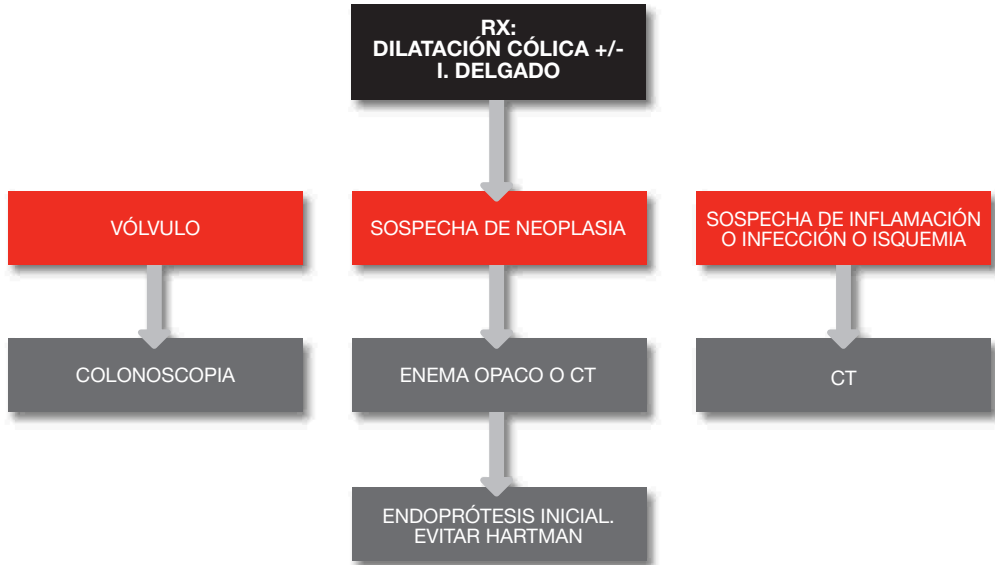Criterios mayores

- Dos o más niveles hidroaéreos en bip.
- Niveles hidroaereos mayores de 2cm de anchura
- Niveles en mismo asa separados en altura más de 5mm.
- Dilatación de asas >3.5 cm Yeyuno y >2.5 cm íleon.

Criterios menores

- Collar de perlas o cuenta de monedas
- Estrías aéreas
- Colon colapsado
- Estómago distendido
- Silencio aéreo


OBSTRUCCIÓN DE COLON



DIAGNÓSTICO DIFERENCIAL

- Íleo paralítico
- Síndrome de ogilvie
- **Diverticulitis, colitis**
- Megacolon tóxico
- Hirsprung y esfínter anal hipertónico
- **Fecaloma**

OBSTRUCCIÓN GÁSTRICA

- Enfermedad péptica duodenal o antropilórica
- Neoplasia
- Dd : gastroparesia
- **Hernias y vólvulos : CX !!  SNG**