



# **Radiología de las urgencias abdominales I.**

**Dr. José Luis del Cura**  
Hospital de Basurto. Bilbao.

## INDICACIÓN ACTUAL DE LA RX SIMPLE DE ABDOMEN EN LAS URGENCIAS

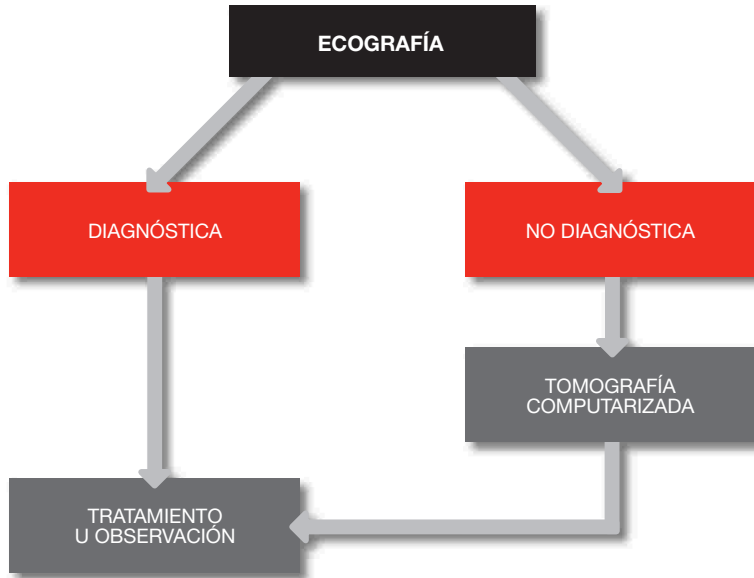
### Exploración necesaria:

- Sospecha de perforación intestinal
- Sospecha de obstrucción intestinal
- Investigación de cuerpos extraños

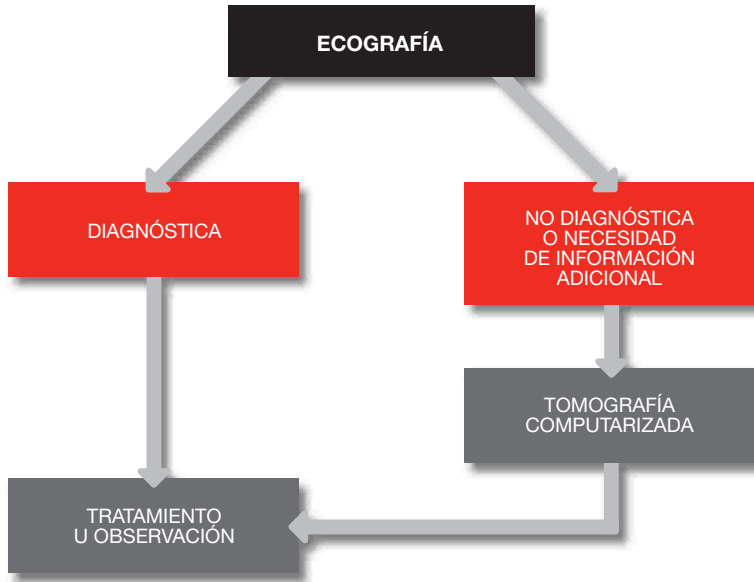
### Puede ser útil en:

- Estudio inicial de cólico renal
- Pacientes jóvenes y niños, para evitar la radiación asociada a la TC
- Pacientes deteriorados en los que no se plantea terapéutica, por su menor coste
- Carencia de otras técnicas diagnósticas

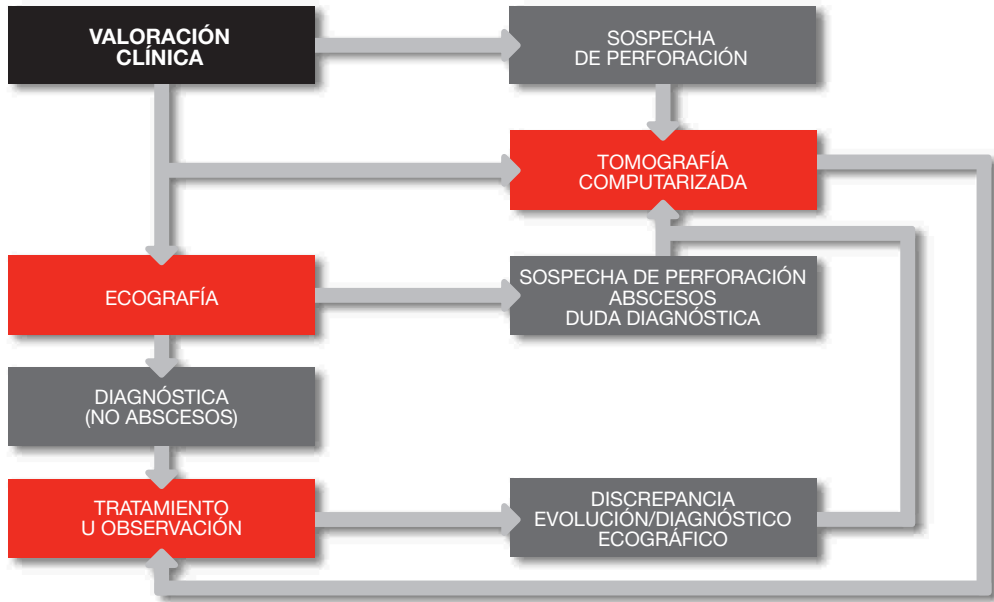## EL DOLOR DE HIPOCONDRIO DERECHO. MANEJO RADIOLÓGICO



## EL DOLOR DE HIPOCONDRIO IZQUIERDO. MANEJO RADIOLÓGICO



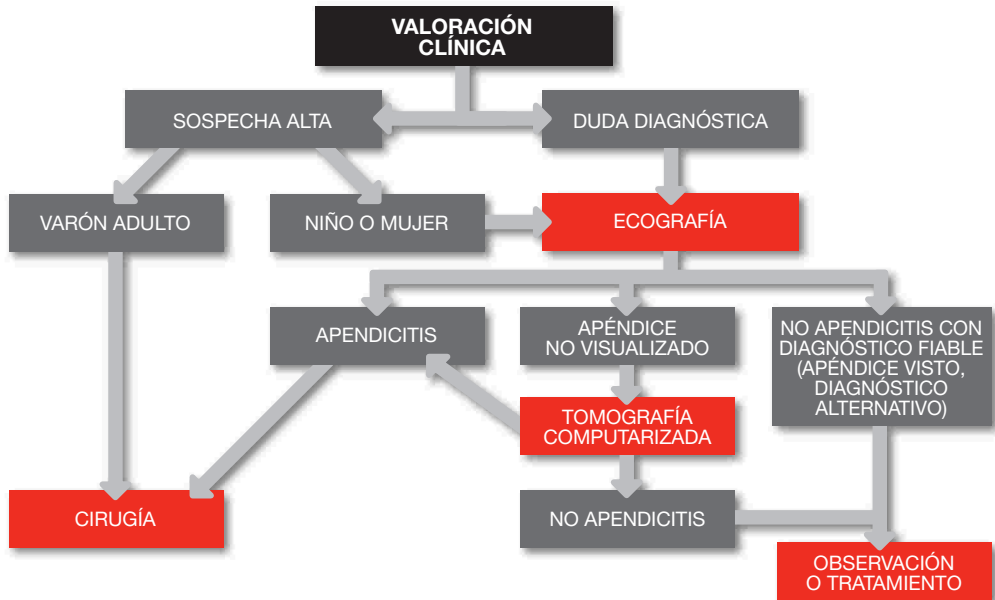
## EL DOLOR DE FOSA ILIACA IZQUIERDA. MANEJO RADIOLÓGICO.



## SOSPECHA DE APENDICITIS. MANEJO RADIOLÓGICO.

10

RADIOLOGÍA DE URGENCIAS



## PANCREATITIS AGUDA

### Indicaciones de la ecografía

- Inicialmente para valorar etiología y descartar obstrucción biliar
- Para controlar complicaciones
- Para guiar técnicas intervencionistas

### Indicaciones de la TC

- Si el diagnóstico necesita confirmación
- En pancreatitis clínicamente severas
- Tres o más criterios Ranson
- Ocho o más criterios APACHE II
- Sospecha de complicaciones
- Si no responde al tratamiento en 72 horas
- Si existe empeoramiento tras mejoría inicial

# EL DOLOR AGUDO ABDOMINAL NO LOCALIZADO. MANEJO RADIOLÓGICO.

12

RADIOLOGÍA DE URGENCIAS

