

RD “Preproliferativa”

Concepto:

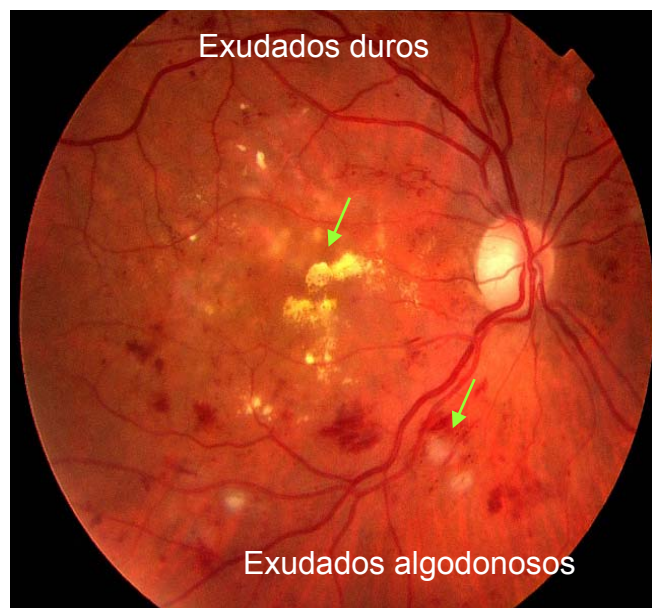
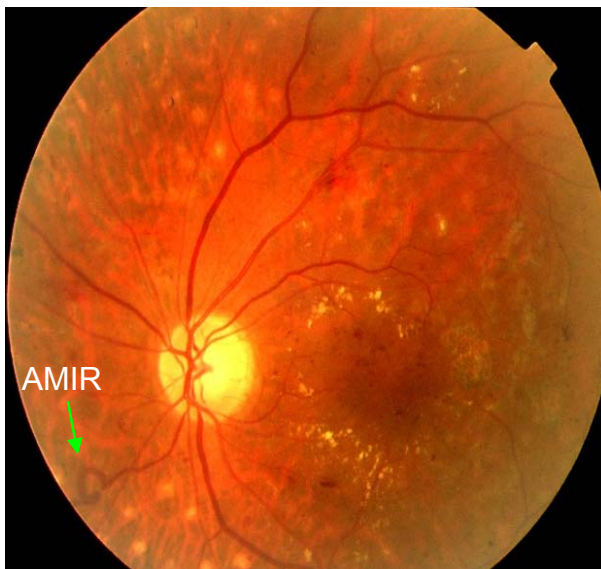
- Estado avanzado de RD “de fondo”
- Intermedia entre RD “de fondo” y “proliferativa”

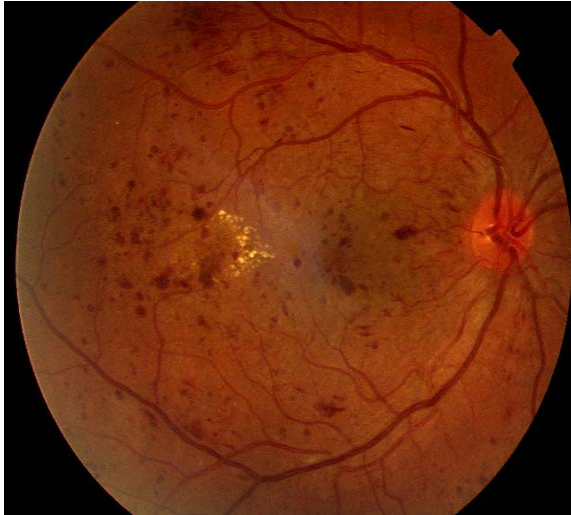Característico:

- Signos de isquemia
- Ausencia de proliferación

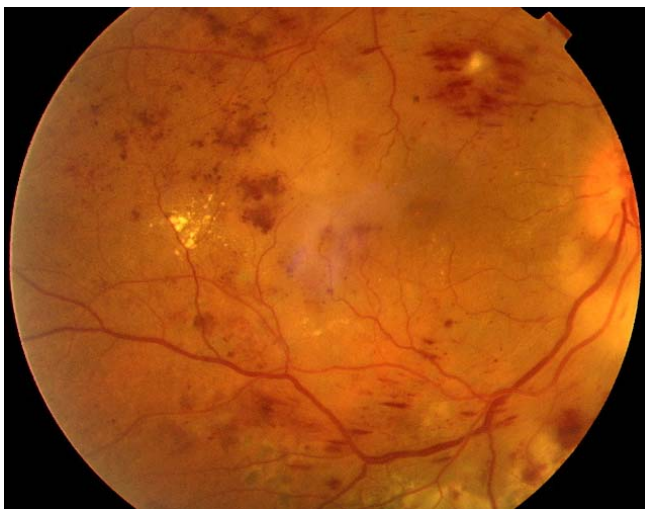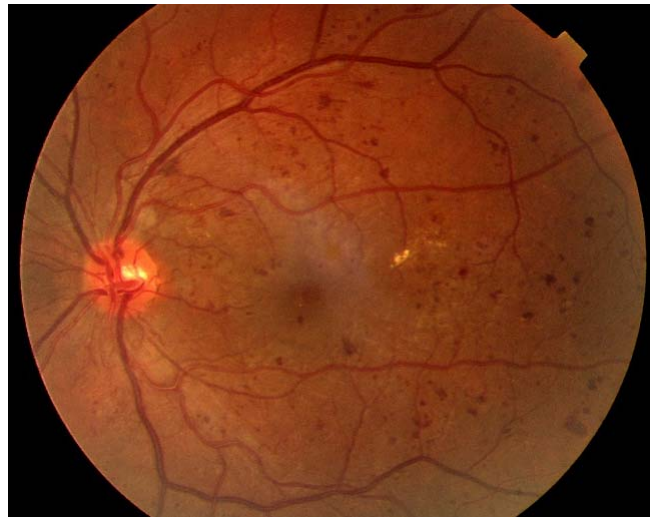Signos de Hipoxia Retina:

- Hemorragias intrarretinianas múltiples
- Exudados “blandos” (algodonosos)
- Calibre venoso irregular (arrosamiento)
- Asas vasculares
- Anomalías Microvasculares Intrarretinianas (AMIR)



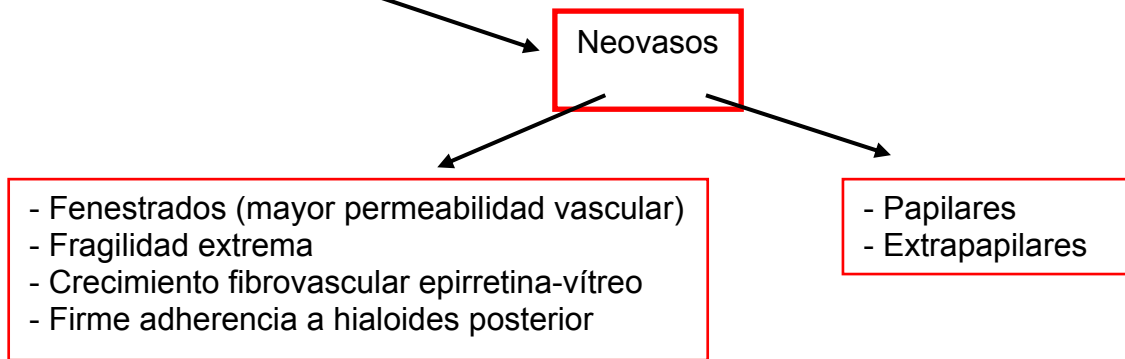


Predominio hemorrágico



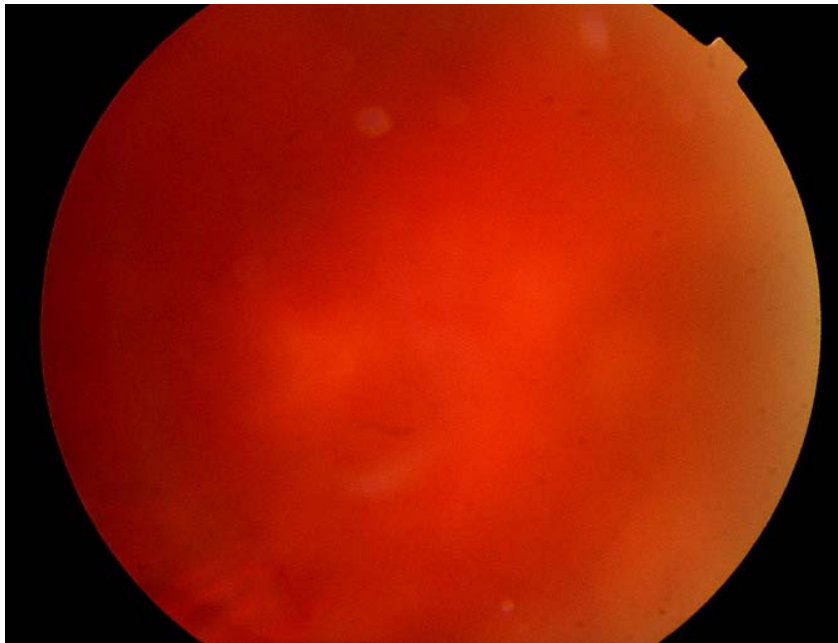
Isquemia Retina

Característico

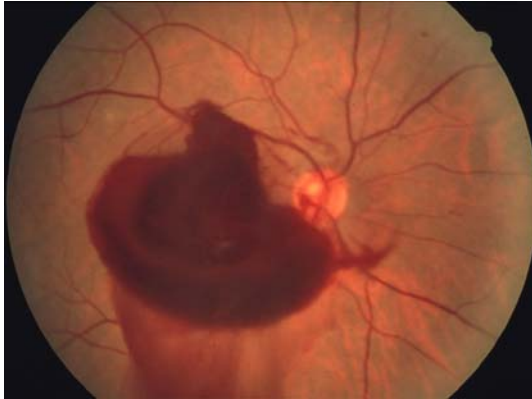

Pueden dar lugar a:

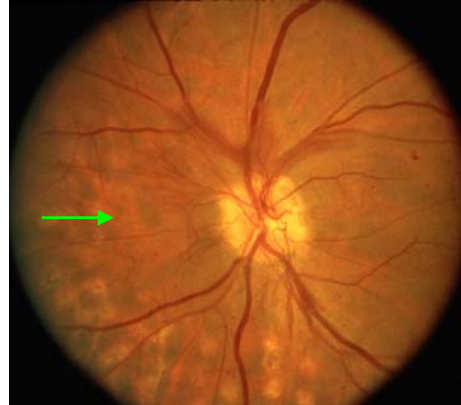- Hemorragias vítreas
- Desprendimientos de retina traccionales



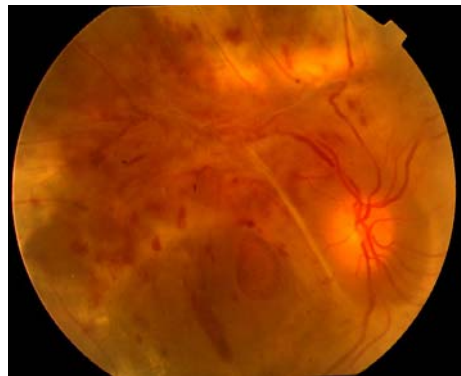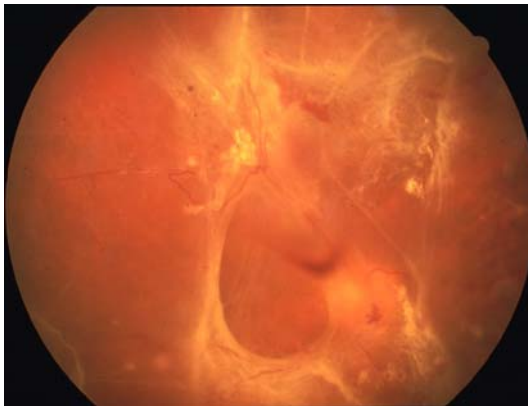Hemorragia vítrea



Hemorragia Prerretiniana



Neovasos



Desprendimientos traccionales de retina